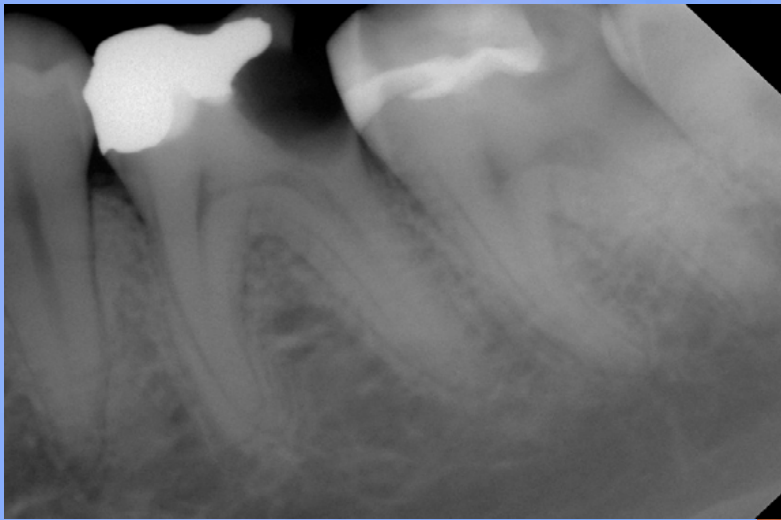
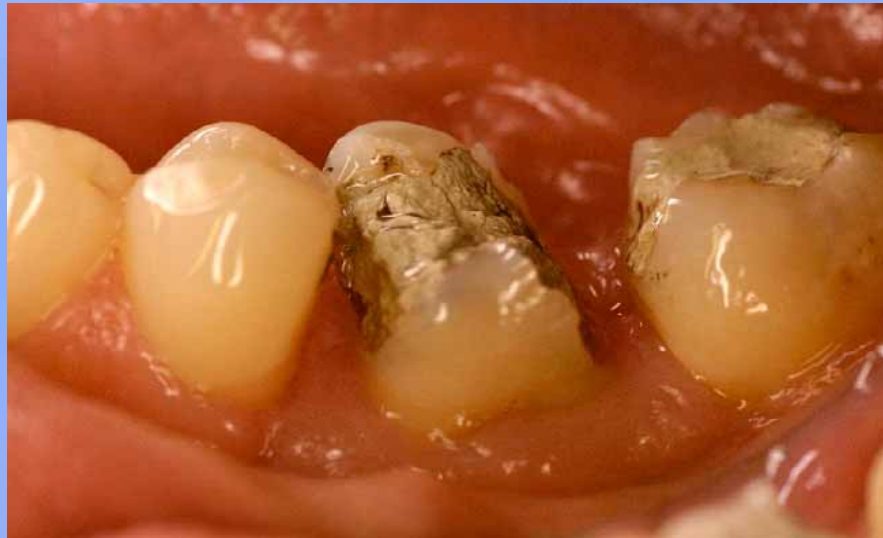
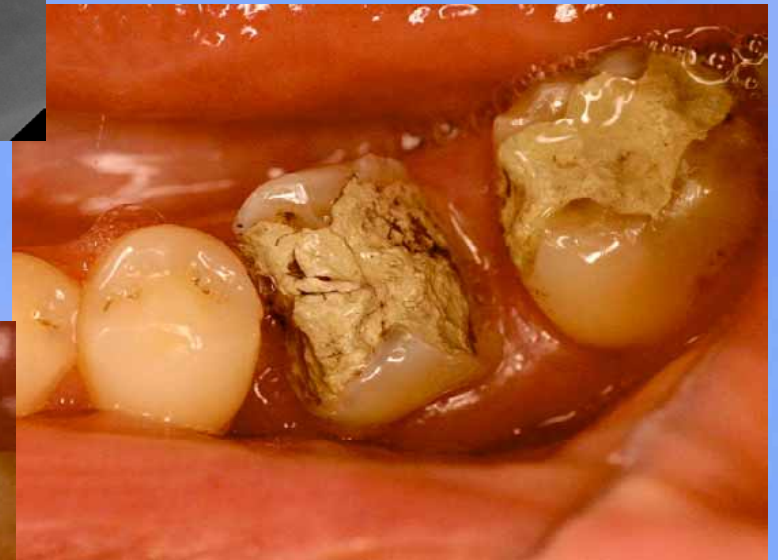

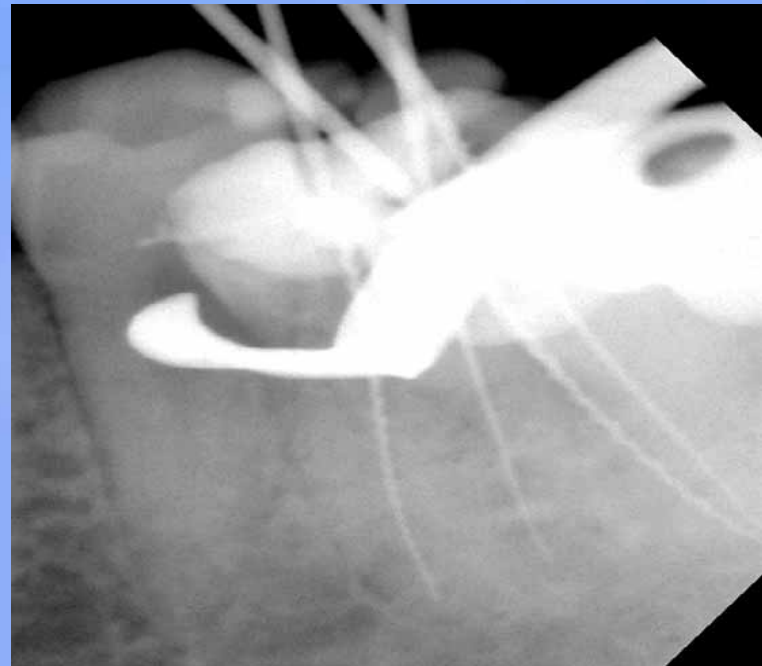
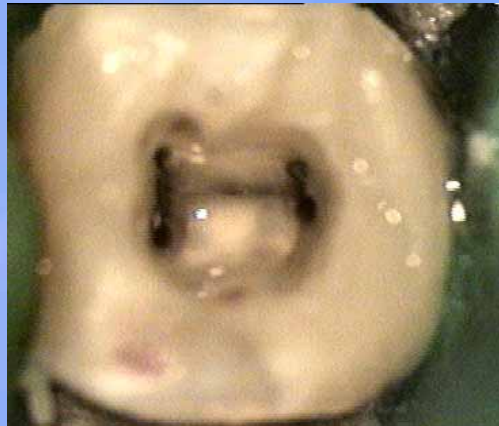
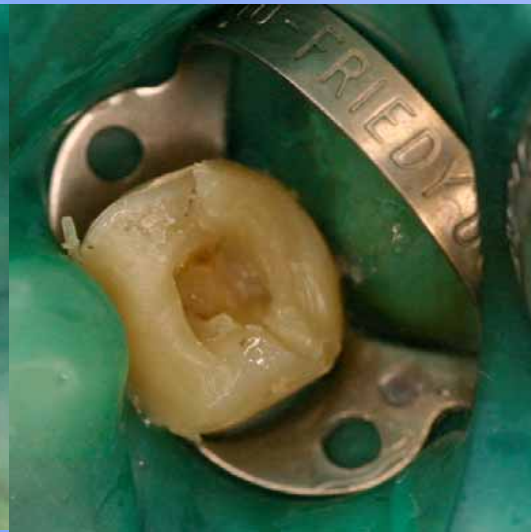
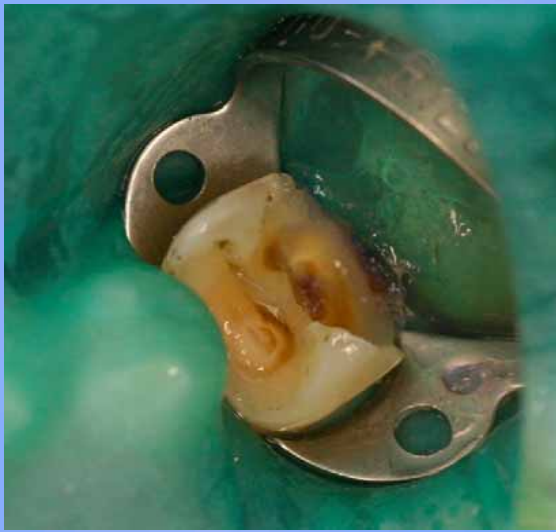**Beispiel einer
Komplettversorgung
eines stark zerstörten
Zahnes 36**



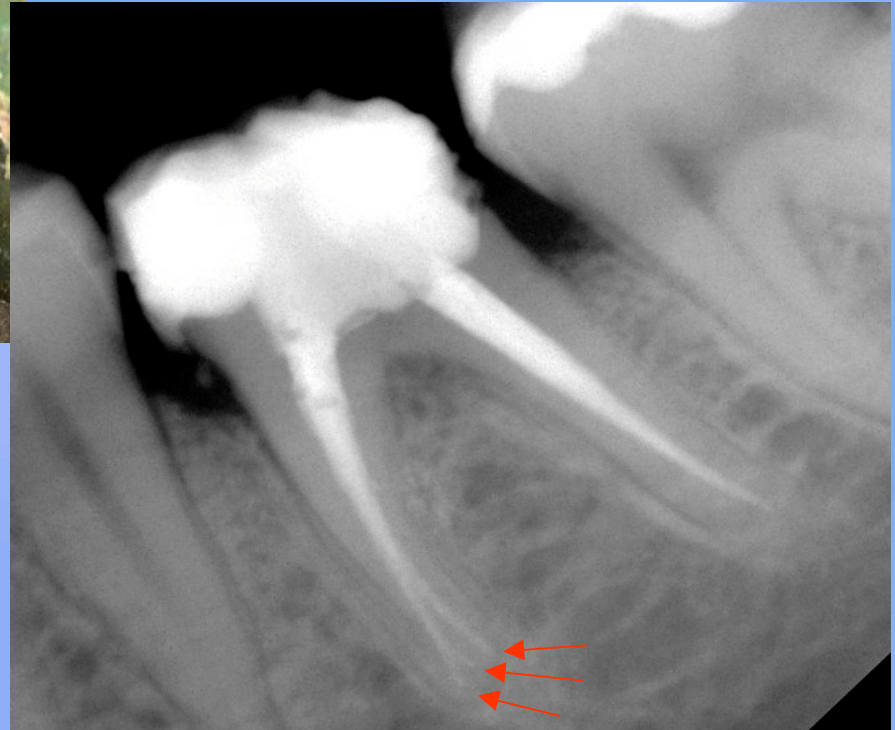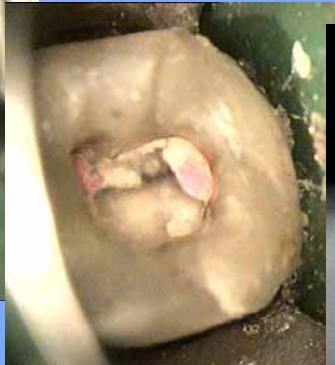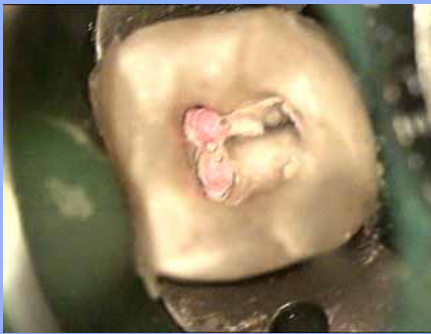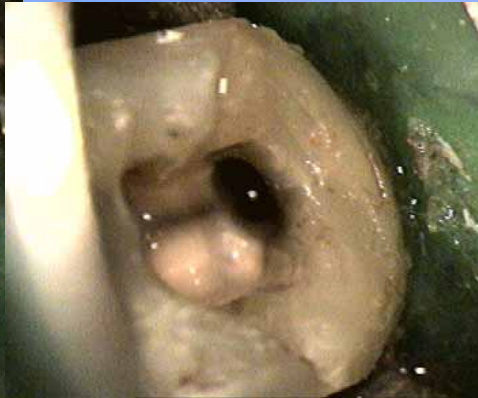
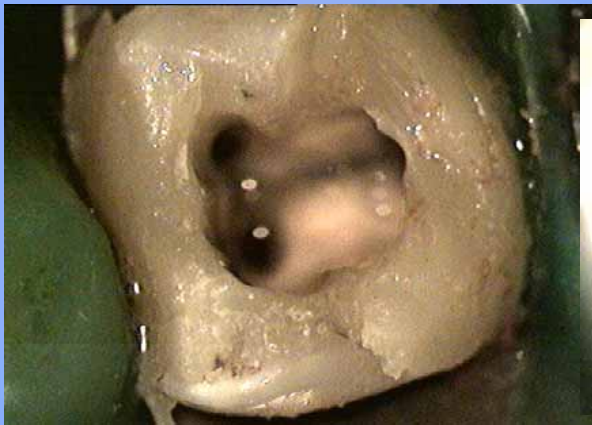Tief zerstörter Zahn 36
Füllung an 37 mit Sekundärkarie



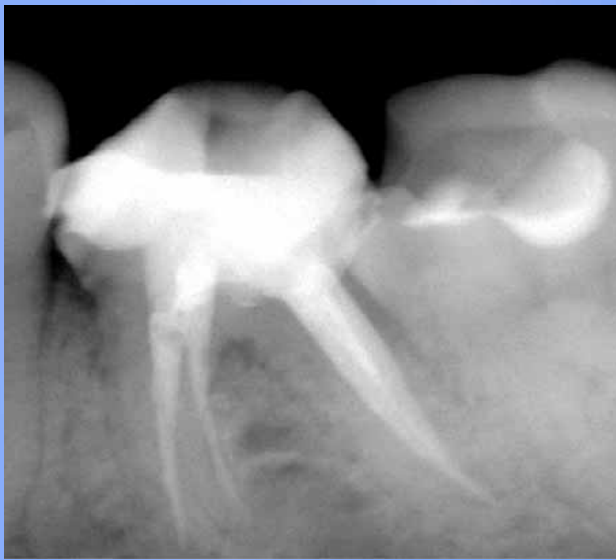Nach Karies ex und PV



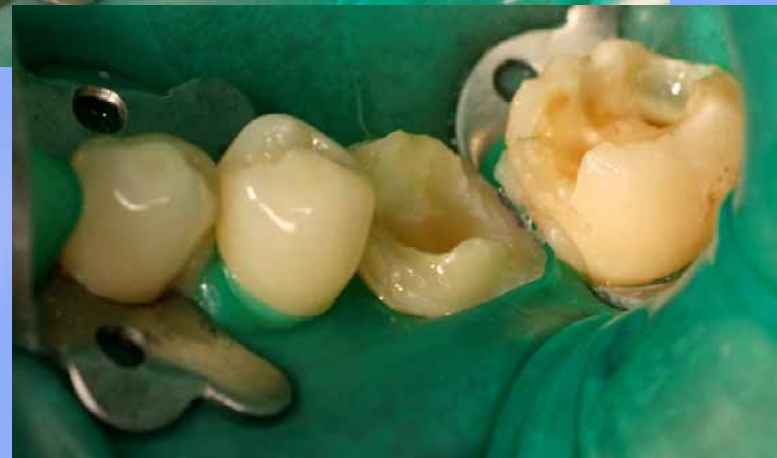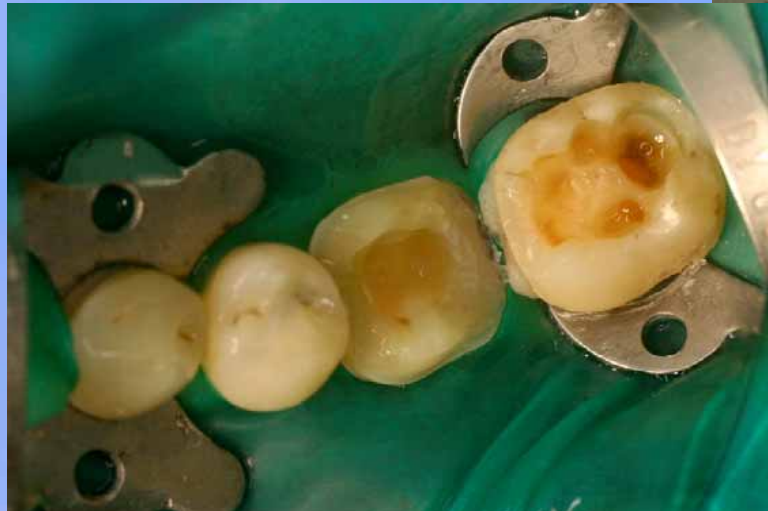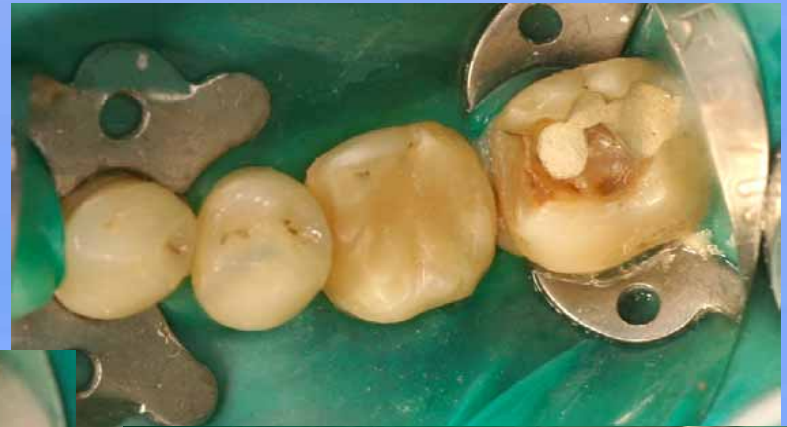Aufbau mit Tetric Flow
und WK



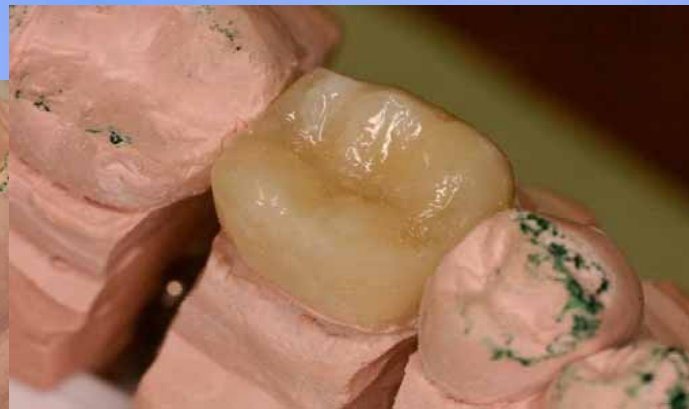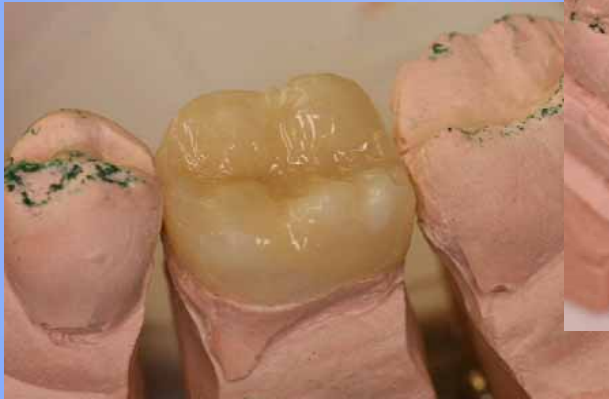**WF mit lateraler Kondensation
(Guttapercha / AHplus)**



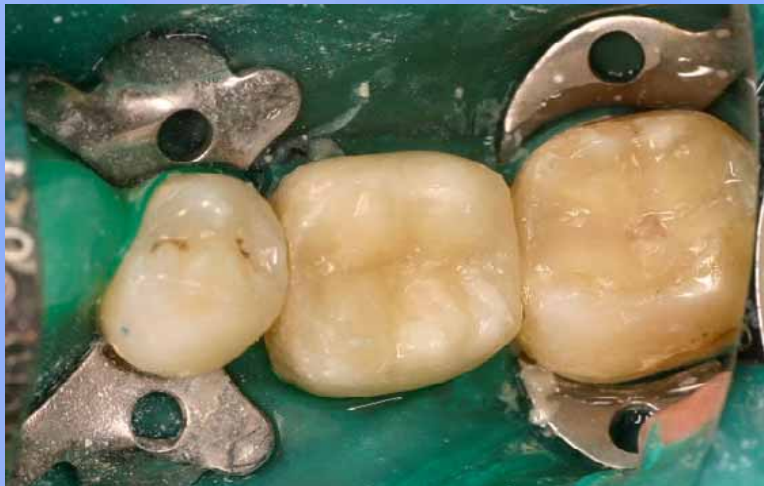Kontroll-Rö nach 3 Monaten



36: Präp für DiamondCrown-Onlay,
37: adh. Mehrschichtfüllung mit DiamondCrown



fertiges DiamondCrown-Onlay
auf Laborstumpf



eingesetzt und versäubert,
Mehrschichtfüllung an 37



