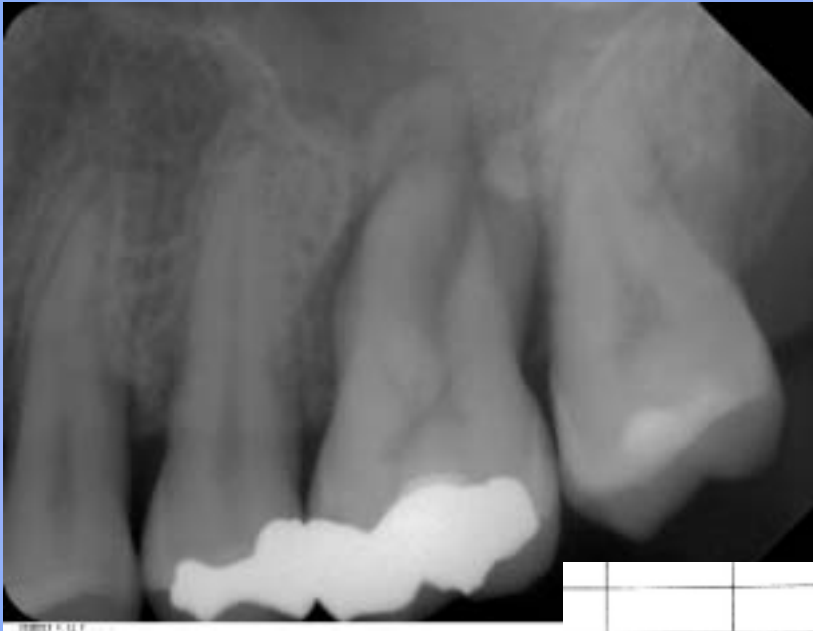



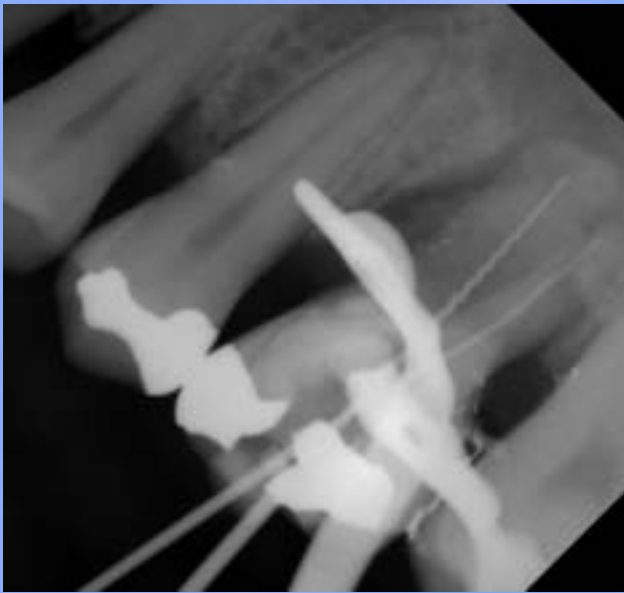
Grenzen der Zahnerhaltung



Zahn 26 mit
interradikulärem
Parodontalabszeß,
Sensibilitätstest +,
Lockerungsgrad III

-	-	-	-	+	+	+
	9	9	6		5	
-	+	+	+	-	-	+
26				27		28
	+			+		
7	3	4	4		5	
	+			+		

Taschentiefen durchaus
ordentlich, palatinal und
palatinal-distal aber
mäßig



Amputation der
mesiobuccalen Wurzel

Endodontische Behandlung
der pal. und distobuccalen
Wurzel

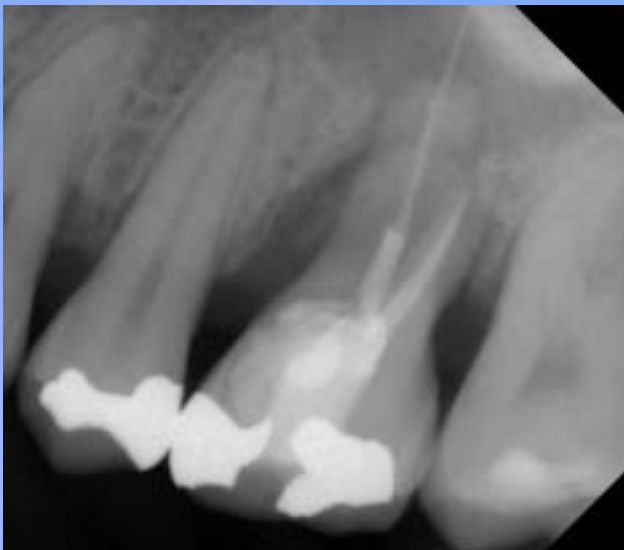Zwischeneinlagen:

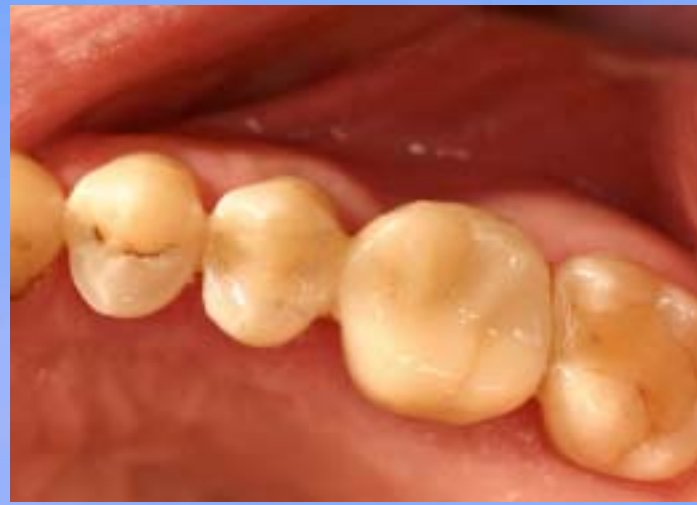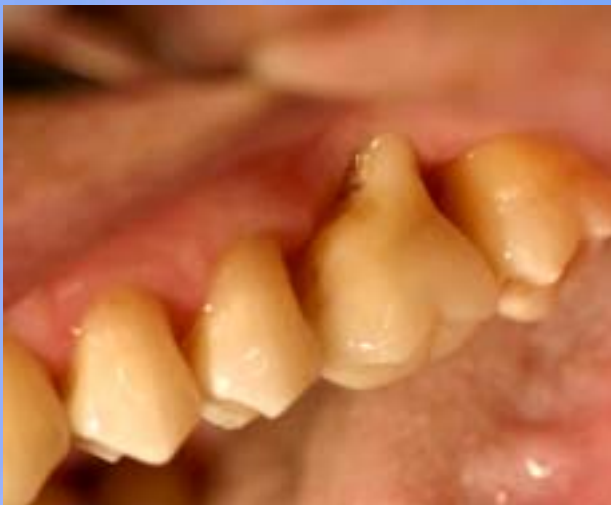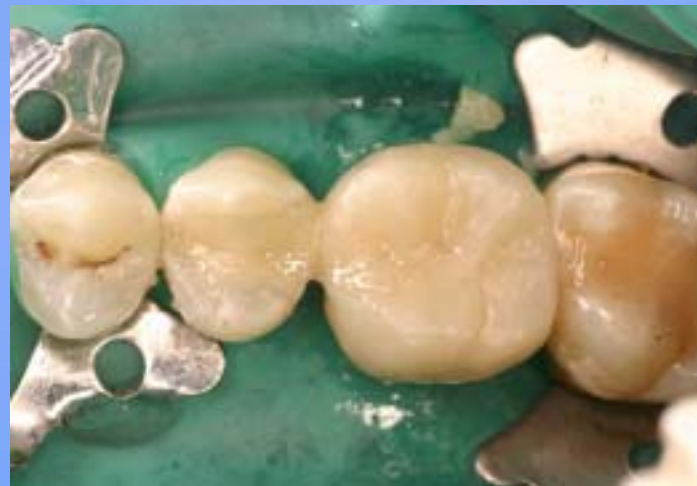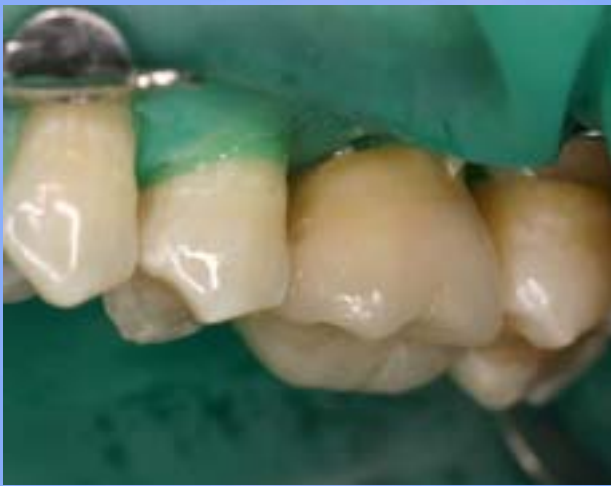ChKM

ChKM + Calxyl

Abgefüllt 4 Wochen später
mit AhPlus/Guttapercha

Die Rö-Ktr. läßt einen nicht
gerade jubeln...





Versorgung von 26 mit einer DiamondCrown-Teilkrone
und Schienung mit einem Inlay an 25